

# Actualizaciones en el Manejo de la Enfermedad Venosa Crónica en relación con el Sistema Linfático

Destacados del  
*XXVII World Congress of Lymphology*

Del 23 al 26 de septiembre de 2019  
Ciudad Autónoma de Buenos Aires, Argentina

# Correlación entre sistema venoso y linfático

**Dr. Andrzej Szuba**

Wrocław Medical University, Breslavia, Polonia

## Sistema linfático<sup>1,2</sup>

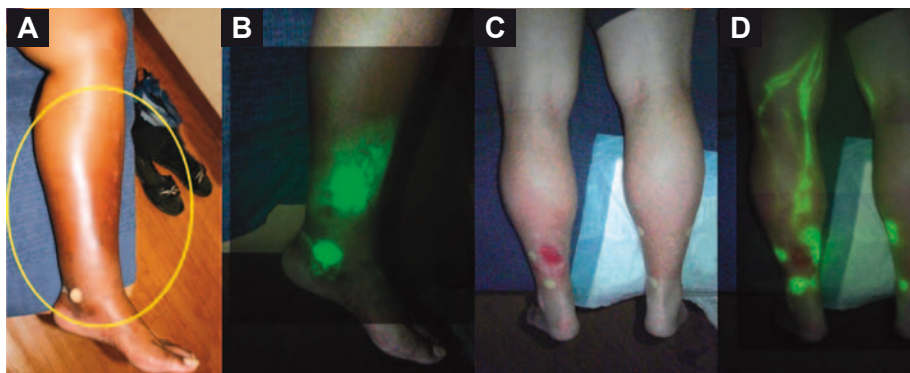
El venoso y el linfático son sistemas de circulación mutuamente dependientes, dado que cuando uno de los dos es insuficiente proporciona una carga adicional al otro. La relación entre estos dos sistemas es más compleja y sobrepasa lo hemodinámico. La vasculatura linfática se desarrolla a partir de las células endoteliales de la vena cardinal, aunque hay algunas teorías que apoyan que ciertas células linfáticas se generan de manera separada. Las válvulas de las venas y los vasos linfáticos también son similares y se desarrollan de forma similar.

En la macrocirculación, el líquido que sale de los capilares arteriales regresa a través de los vasos linfáticos en contra del gradiente de presión, por eso la necesidad de válvulas linfáticas. Se produce un intercambio de líquidos entre los vasos linfáticos y los sanguíneos: todo el líquido que sale de los capilares sanguíneos pasa a los capilares linfáticos y a los nódulos linfáticos (NL). Los capilares linfáticos convergen en los vasos colectores más grandes, que drenan a través de cadenas de NL, y llegan al conducto torácico y al tronco linfático derecho; estos drenan en la circulación venosa a través de válvulas linfovenosas ubicadas en la unión de las venas yugular interna y subclavia. **Todo el líquido que sale de los capilares sanguíneos es transportado exclusivamente a través del sistema linfático.**

## Edema venolinfático<sup>3</sup>

Se presenta con mayor frecuencia en los miembros inferiores y se produce por el daño en las válvulas venosas, la obstrucción y la hipertensión venosa crónica (HVC). La HVC sobrecarga el sistema linfático por el mayor contenido de trasudado y, por lo tanto, es necesario transportar más líquido de regreso. Después de un tiempo, se observa daño de los capilares linfáticos y los vasos, oclusión de los capilares linfáticos, daño de los filamentos de anclaje y de las válvulas linfáticas, aumento de la permeabilidad de los capilares linfáticos y reflujo de linfa al plexo superficial linfático. Esto conlleva a estasis de linfa e inflamación secundaria. La estasis venosa y linfática conduce a inflamación local. Clínicamente, se observan lipodermatoesclerosis y úlceras. **La insuficiencia de uno de los sistemas (linfático o venoso), o de ambos, provoca edema tisular.**

El transporte linfático en la insuficiencia venosa crónica (IVC) en principio es más rápido por la sobrecarga de linfa, pero posteriormente, por el daño de los vasos linfáticos, se enlentece. En las fases tardías de la IVC se observa estasis en los vasos linfáticos, los NL ilíacos e inguinales, en ocasiones en los NL poplíteos del sistema linfático profundo, y reflujo dérmico, todos signos de insuficiencia linfática superficial. En la linfografía con verde de indocianina (ICG, [*indocyanine green*]) se observa muy claro el reflujo dérmico (Figura 1).



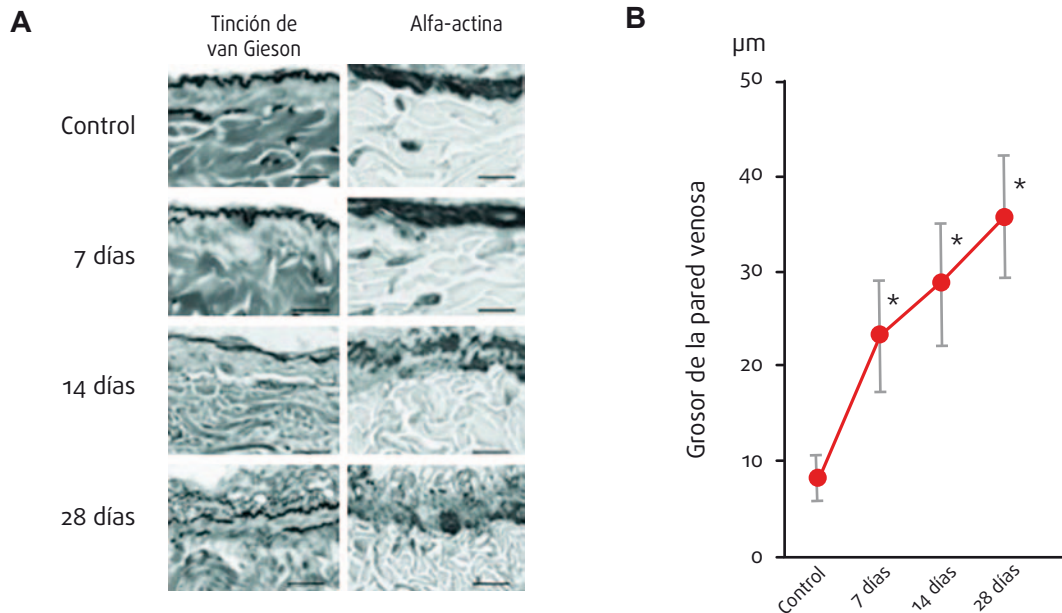
**Figura 1.** Linfografía con verde de indocianina (ICG) en la enfermedad venolinfática. En la insuficiencia venosa crónica (IVC) se observa daño, edema y dilatación de los capilares venosos, pero también de los capilares linfáticos. Desde los estados tempranos de la IVC, los vasos linfáticos están afectados y dañados.

**A** Decoloración de la piel en paciente con IVC. **B** Linfografía con ICG que muestra linfaestasis en la piel descolorida de la pantorrilla. **C** Imagen de la herida en la parte inferior de la pierna izquierda. **D** Linfografía con ICG que ilustra los vasos linfáticos fluorescentes brillantes que drenan el área de la herida, mientras que los vasos linfáticos en la pierna derecha son apenas visibles.

Fuente: Rasmussen JC y col. Lymphatic transport in patients with chronic venous insufficiency and venous leg ulcers following sequential pneumatic compression Presented at the Twenty-seventh Annual Meeting of the American Venous Forum, Palm Springs, Calif, February 25-27, 2015. J Vasc Surg: Venous and Lym Dis 4(1):9-17, Ene 2016.

Un grupo de investigadores japoneses demostró que el transporte linfático en pacientes con insuficiencia de la safena era más lento; sin embargo, después de la remoción (*stripping*) de la safena, este mejoró. Además, el tratamiento quirúrgico de las venas profundas, por ejemplo, la oclusión femoral e ilíaca, mejora el transporte linfático en algunos pacientes.

La hipertensión venosa causa sobrecarga y disfunción del sistema linfático, lo que agrava el edema y la inflamación de las piernas. En el estudio de Tanaka y col. se provocó insuficiencia linfática en los vasos profundos de la vena femoral. Se encontraron signos característicos de insuficiencia linfática, como dilatación y colapso de los vasos linfáticos. La insuficiencia linfática puede producir degeneración de la pared venosa, con engrosamiento y acumulación de líquidos. Además, demostró que la estasis linfática promueve la acumulación e hiperplasia de adipocitos en la pared venosa (Figura 2).



**Figura 2.** La estasis linfática causa degeneración de la pared venosa.

Fuente: Tanaka H y col. Insufficient Lymph Drainage Causes Abnormal Lipid Accumulation and Vein Wall Degeneration *Ann Vasc Dis* 9(4):277-284, 2016.

Otro estudio se centró en la histología de la válvula safena insuficiente. Los investigadores encontraron acumulación de lípidos con degeneración de la pared venosa y de la válvula venosa. Evaluaron los vasos linfáticos y observaron que el número de vasos era menor, con aumento de la insuficiencia venosa. Por lo tanto, la IVC se acompaña de linfaestasis en la pared venosa. **Estos estudios sugieren que la insuficiencia del sistema linfático es el primer paso y la causa de la degeneración de la válvula venosa y de la IVC.**

## Etiología, diagnóstico y tratamiento del edema venolinfático

El edema venolinfático tiene varias etiologías, la más común es la IVC, que puede ser causada por el síndrome posttrombótico. Otras causas son compresión/oclusión venosa por tumores, alteraciones venolinfáticas congénitas (por ejemplo, síndrome de Klippel-Trenaunay-Weber), entre otras.

El diagnóstico clínico se efectúa mediante la observación de los signos de estasis venosa, como las telangiectasias, las várices venosas, el edema de la pierna y el tobillo y la decoloración de la piel, así como los signos de estasis linfática, como el edema de pie y el signo de Stemmer. En la linfogammagrafía se observa reordenamiento del sistema linfático con reflujo dérmico, vasos colaterales linfáticos, NL en el sistema linfático profundo, entre otros.

En cuanto al tratamiento, primero se realiza compresión venosa y un cuidado apropiado de la piel y de las lesiones. También se requiere farmacoterapia. El medicamento óptimo es aquel que prevenga la dilatación de la pared venosa y el reflujo venoso; debe proteger la microcirculación venosa y linfática, disminuir la permeabilidad capilar y el edema tisular, mejorar el flujo del sistema linfático y disminuir la inflamación y el dolor. Estos objetivos los cumple la fracción flavonoide purificada micronizada (FFPM).

### Bibliografía

1 Aspelund A y col. Lymphatic System in Cardiovascular Medicine. *Circ Res* 118(3):515-530, Feb 2016. | 2 Rasmussen JC y col. Lymphatic transport in patients with chronic venous insufficiency and venous leg ulcers following sequential pneumatic compression Presented at the Twenty-seventh Annual Meeting of the American Venous Forum, Palm Springs, Calif, February 25-27, 2015. *J Vasc Surg: Venous and Lym Dis* 4(1):9-17, Ene 2016. | 3 Tanaka H y col. Insufficient Lymph Drainage Causes Abnormal Lipid Accumulation and Vein Wall Degeneration. *Ann Vasc Dis* 9(4):277-284, 2016.

# Efectos de los fármacos venoactivos

**Dra. Eliete Bouskela**

Universidade Federal do Rio de Janeiro, Río de Janeiro, Brasil

## Fisiopatología de la enfermedad venosa crónica<sup>4</sup>

La fisiopatología de la enfermedad venosa crónica (EVC) inicia con la alteración de las células endoteliales (CE), más pronunciada en las CE venosas que en las CE linfáticas. La alteración de las CE hace que, en vez de producir óxido nítrico y prostaciclina favorables para la vasodilatación, generen una serie de moléculas vasoconstrictoras perjudiciales para el ser humano, como la proteína C-reactiva (PCR), el factor de von Willebrand (vWF), la interleuquina 6 (IL-6), el inhibidor del activador del plasminógeno-1 (PAI-1), entre otras, que causan rodamiento (*rolling*), adhesión, marginación, diapédesis y trans migración de leucocitos a través del endotelio, hacia los tejidos.

La EVC tiene factores predisponentes, tanto genéticos como ambientales, además de alteraciones hemodinámicas. Con el aumento de la tensión en la pared venosa se producen una serie de biomarcadores, como metaloproteinasas, que complican la relajación del músculo liso, producen degradación de la matriz y, posteriormente, daño en el glucocáliz, que es difícil de evaluar y solo algunos laboratorios pueden analizar. Además, hay infiltración de los leucocitos, lo que conlleva inflamación y dilatación de la pared venosa. La inflamación crónica es una característica muy importante de la EVC; por lo tanto, un buen fármaco venoactivo debe mejorar el tono venoso y la inflamación.

## Fármacos venoactivos<sup>5-7</sup>

Deben incrementar el tono venoso, disminuir la hipertensión y mejorar la inflamación; con esta se aumenta la permeabilidad capilar, porque la hipertensión venosa se transmite a la microcirculación y los capilares empiezan a perder líquido. También se observa remodelación de las válvulas venosas, con reflujo en las microválvulas y luego necrosis en los capilares de la piel. Todo lo anterior se ve reflejado en los signos y los síntomas de la EVC.

Hay varios fármacos venoactivos, como la fracción flavonoide purificada micronizada (FFPM), rutósidos, dobesilato de calcio y sulodexida. La acción farmacológica de la FFPM genera un beneficio clínico importante: mejora los síntomas y la calidad de vida. Además, modifica el drenaje linfático, lo cual es importante porque la EVC y las complicaciones linfáticas van de la mano (Tabla 1).

En el laboratorio se observa que, cuando hay aumento de la presión venosa y de la inflamación, hay cambios morfológicos en la microcirculación dérmica con pérdida de moléculas de adhesión plasmáticas, liberación de radicales libres y enzimas proteolíticas, que destruyen la pared y hacen más fácil que el contenido de la sangre se extravase al tejido. Entonces, se presentan telangiectasias y otros signos, así como formación de edema y activación de los nociceptores C responsables del dolor que refieren algunos pacientes con EVC.

**Tabla 1.** Mecanismos de acción basados en la evidencia de los principales fármacos venoactivos. La función linfática está comprometida especialmente en pacientes con enfermedad venosa crónica en estados avanzados, y mejora en pacientes con venas várices luego de la reducción del reflujo venoso mediante la ablación de la vena safena.

Categoría	Fármaco	Tono venoso	Pared y valva venosa	Pérdida capilar	Drenaje linfático	Trastornos hemorreológicos	Secuestradores de radicales libres
Flavonoides (gamma-benzopironas)	• FFPM	+	+	+	+	+	+
	• Diosminas no micronizadas o sintéticas*						
	• Rutina y rutósidos • Antocianos ( <i>Vitis vinifera</i> )	+		+	+	+	+
Alfa-benzopironas	• Cumarina			+	+		
Saponinas	• Extracto de semillas de castañas de caballo: escina	+		+			+
	• Extracto de rusco	+		+			
Otros extractos de plantas	• Extracto de ginkgo*						
Sintéticos	• Dobesilato de calcio	+		+	+	+	+

\* Sin información disponible.

FFPM, fracción flavonoide purificada micronizada.

Fuente: Nicolaidis A y col. Management of Chronic Venous Disorders of the Lower Limbs. Guidelines According to Scientific Evidence. Part I. Int Angiol, 37(3):181-254, Jun 2018.

En una investigación se determinó que la microcirculación cambió con las modificaciones en la clasificación *Clinical-Etiological-Anatomical-Pathophysiological* (CEAP). Se midió fundamentalmente el diámetro de los capilares en los miembros; es decir, la presencia de dilatación de los capilares durante la hipertensión venosa mantenida. Además, se midieron el diámetro del *bulk* capilar, la morfología de los capilares y el diámetro de la papila dérmica, que años atrás, fue propuesta como responsable del edema (hay aumento del diámetro de la papila dérmica ante un incremento del diámetro de los capilares). Se observó como la FFPM, en pacientes con CEAP 2 y 3, disminuyó el diámetro del *bulk* capilar y de la papila dérmica, lo que significa la reducción del microedema y la mejora de la morfología capilar y el tono venoso.

En otros experimentos en animales se demostró la importancia de otros componentes de la fracción flavonoide de la FFPM, además de la diosmina, como hesperidina, diosmetina y linarina. Al medir la extravasación de moléculas luego de la isquemia, la curva de dosis-respuesta mostró que el número de extravasaciones disminuyó con todas estas moléculas; además, probó el efecto de la fracción flavonoide.

## Desarrollo de un modelo de bajo flujo y alta presión en venas

Se trató de realizar un modelo de EVC en animales (hámsteres) con presión alta y flujo disminuido en las venas de las extremidades. Se ligaron vasos en diferentes niveles, como la vena femoral común, las ramas izquierda y derecha y la vena ilíaca común. Se midieron las presiones de la vena yugular (central) y de la vena epigástrica (superficial), los diámetros venular y arteriolar y la densidad capilar funcional (DCF); este último parámetro mide qué tan bien perfundida está cierta parte del cuerpo. También se midió la interacción endotelio-leucocito *in vivo*. Se verificó la elevación en la presión venosa de la yugular, que aumentó con la ligadura de la vena femoral, pero permaneció estable con la ligadura de la vena ilíaca. La presión epigástrica se elevó con cambios significativos en la microcirculación. Este experimento demostró que con este modelo se logra un aumento en el diámetro venular, lo que es importante porque es una característica de la enfermedad, y una elevación del rodamiento (*rolling*) y la adhesión de los leucocitos a la pared venular. En conclusión, se obtuvo un buen modelo de EVC en un período de 20 semanas con presión alta, dilatación venosa e inflamación vascular al ligar la vena ilíaca común. Esto permite estudiar cualquier fármaco venoactivo.

Se estudiaron la FFPM y sus flavonoides activos (diosmina y hesperidina) en el modelo experimental. El tratamiento con FFPM redujo el diámetro venular (al contrario de lo que logró el vehículo [lactosa 10%]) y mejoró el tono venoso, lo que no se logró con la diosmina solamente. Es decir que la FFPM fue más eficaz que la diosmina para mejorar todas las variables microvasculares.

La DCF disminuyó al tratar el animal con el vehículo y mejoró con el tratamiento de FFPM aún más que con diosmina sola. La interacción leucocitos-endotelio es importante por la inflamación crónica. Con la FFPM se redujo de manera pronunciada la inflamación, lo que no sucedió con diosmina sola. **Al tratar con la fracción flavonoide hubo mejoría de la DCF y disminución del rodamiento y la adhesión de los leucocitos, lo que demuestra que es mejor agregar a la diosmina la fracción flavonoide, es decir, toda la combinación de FFPM.**

Como conclusión, el tratamiento previo al aumento de la presión venosa previene, de forma significativa, la alteración microcirculatoria y mejora la DCF y el inicio de la cascada venosa inflamatoria medida por el rodamiento (*rolling*) y la adhesión de los leucocitos. También, la FFPM es superior, de forma significativa, a la diosmina sola. Además, mantiene el tono venoso. Se postula que en este modelo de EVC, la superioridad de la FFPM sobre la diosmina sola puede explicarse por los efectos beneficiosos sinérgicos de la asociación entre diosmina y los flavonoides activos de la FFPM.

En este momento se está haciendo el seguimiento del tratamiento posterior a los efectos causados por la ligadura de la vena ilíaca y los efectos del tratamiento en las alteraciones de las microválvulas. Se ha observado que con la ligadura de la vena ilíaca se obtiene la dilatación en los segmentos de las válvulas, lo que las hace incompetentes. Se postula así que esto es importante para el inicio de la EVC. Por ello, se tratará de utilizar FFPM en este modelo microvalvular.

### Bibliografía

- 4 Mansilha A y col. Pathophysiological Mechanisms of Chronic Venous Disease and Implications for Venoprotective Drug Therapy, *Int J Mol Sci* 19(6), Jun 2018.  
| 5 de Souza M y col. Protective Effects of Micronized Purified Flavonoid Fraction (MPFF) on a Novel Experimental Model of Chronic Venous Hypertension, *Eur J Vasc Endovasc Surg* 55(5):694-702, May 2018. | 6 Nicolaidis A y col. Management of Chronic Venous Disorders of the Lower Limbs. Guidelines According to Scientific Evidence. Part I. *Int Angiol*, 37(3):181-254, Jun 2018. | 7 Virgini-Magalhaes C y col. Use of Microcirculatory Parameters to Evaluate Chronic Venous Insufficiency. *J Vasc Surg* 43(5):1037-1044, May 2006.

# Beneficios clínicos del tratamiento venoactivo

Dr. Jorge Ulloa

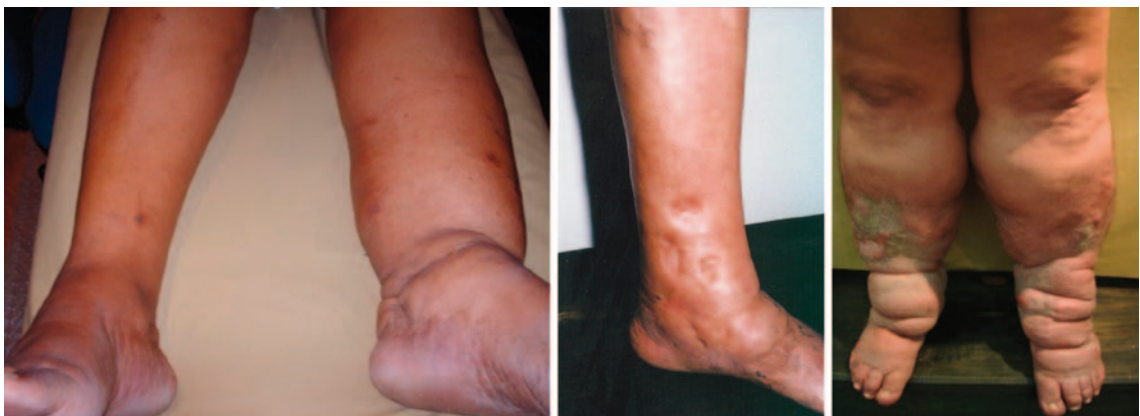Universidad de los Andes, Bogotá, Colombia

## Flebolinfedema<sup>8,9</sup>

El flebolinfedema tiene una etiología mixta asociada con la insuficiencia del sistema venoso o del sistema linfático, o de ambos, combinada con posibles contribuyentes sistémicos que conducen a la acumulación de líquido intersticial rico en proteínas. Su incidencia, en pacientes con insuficiencia venosa crónica (IVC), se calculó en Polonia en 2003 en 10%. Hay 6 millones de casos de linfedema de miembros inferiores en todo el mundo, de los cuales el 60% padece IVC. Además, del total de pacientes con IVC, el 20% a 30% tiene enfermedad linfática. Es decir, hay una coexistencia entre ambas afecciones.

La fisiopatología clásica del linfedema indica que el 10% del ultrafiltrado no se reabsorbe por las vénulas sino que pasa a través de los vasos linfáticos. Sin embargo, los vasos linfáticos trabajan solamente con el 10% de su capacidad (regresan 2 a 4 l por día a través del conducto torácico), es decir que tienen un 90% más de capacidad y solo cuando se sobrepasa el 100% se observa el linfedema, con daño en los vasos linfáticos y acumulación de líquido rico en proteínas y macromoléculas en el espacio intersticial. Ambos sistemas, el venoso y el linfático, contribuyen para compensar la sobrecarga de líquido.

El linfedema se clasifica como primario o secundario según su etiología. El primario representa la deficiencia vascular linfática del desarrollo, que puede ser congénita o hereditaria. El linfedema secundario es el adquirido, hay un proceso que lo causa. Siempre hay formación de fovea al comprimir el área perimaleolar o puede haber daño en la piel (Figura 1).



**Figura 1.** Pacientes con linfedema.

Independientemente de la cirugía de ganglios linfáticos, ganglio centinela y de todos los avances que los cirujanos de mama han hecho, en el 10% a 70% de los pacientes, luego de la cirugía de mama, permanece el linfedema de la extremidad superior. A estos pacientes se les debe brindar algún tipo de alivio y tratamiento.

**El diagnóstico se puede realizar mediante linfografía con verde de indocianina (ICG) que ya se está utilizando en nuestro medio.** Para el diagnóstico clínico se utiliza el signo de Stemmer, que es positivo cuando no es posible pellizcar la piel; si es negativo no excluye el linfedema. Otro signo es el de la “botella de champaña invertida”, que es la apariencia clásica del flebolinfedema. El diagnóstico clínico del linfedema rubra es la hiperemia inflamatoria asociada con alto contenido de proteínas en el líquido intersticial y sus efectos proinflamatorios. Hay cierta relación entre este tipo de inflamación y las primeras etapas de una colonización y de celulitis, por lo que se debe cubrir al paciente con antibióticos. El compromiso inmune es un concepto que hace alrededor de 5 a 7 años, que muestra que el paciente presenta infecciones oportunistas (por hongos, bacterias, virus) que pueden producir daño, y que es clásico en los pacientes que se presentan con úlceras (CEAP C6).

Para la evaluación del linfedema, el examen de elección es la linfogammagrafía con contraste; sin embargo, las imágenes son abstractas y dependientes del observador. Actualmente, con el ICG se pueden observar mejor los vasos linfáticos desde una perspectiva anatómica y por medio de imágenes claras. De esta forma, se está redefiniendo la

anatomía de los vasos linfáticos –cómo se comportan, qué cantidad de linfa mueven– con esta nueva herramienta diagnóstica, como se hizo hace 20 años con la ecografía para el diagnóstico de las enfermedades venosas y linfáticas.

Antes de hacer el diagnóstico de linfedema, clínicamente se deben descartar causas sistémicas. El algoritmo clínico de Lee y col. indica el tratamiento clínico de la extremidad inflamada. Lo primero es descartar una causa venosa cuando se observa edema del miembro; si se descarta, se llega a la posibilidad de un linfedema. Hay varias imágenes para apoyar el diagnóstico y aún se está evaluando cuál es la mejor para determinar que, efectivamente, es un paciente que presenta un linfedema.

## Tratamiento<sup>10-13</sup>

Las opciones de tratamiento incluyen la terapia descongestiva completa (TDC), que consta de dos fases que se le ofrecen al paciente y que tienen una diferencia de semanas entre una y otra:

**Fase 1:** ciclo de 4 semanas de 2 a 5 sesiones semanales de drenaje linfático manual, cuidado de la piel, ejercicio y vendaje de compresión. Las mediciones de las extremidades se realizan semanalmente.

**Fase 2:** después de la reducción del linfedema, se recomiendan compresiones diarias de por vida, cuidado de la piel y ejercicio.

El drenaje manual linfático es muy importante y es una herramienta económica y que tiene un alto nivel de efectividad. También se recomienda ejercicio y cuidar la piel, que es la puerta de entrada para la celulitis y la linfangitis, que cambian completamente el espectro. La compresión, de 30 a 40 mm Hg, se utiliza después de completar la fase 1 de TDC para prevenir la reacumulación del edema. Hay varias opciones de máquinas para la compresión, algunas más innovadoras y cómodas, que se pueden utilizar en el hogar. El estudio de lafrati y O'Donnell concluye que la compresión neumática intermitente con 60 mm Hg es ineficaz, por lo que se debe tratar a los pacientes con flebolinfedema con presiones por encima de 120 mm Hg.

Una de las mayores fortalezas de la fracción flavonoide purificada micronizada (FFPM) se observa en pacientes con clasificación C3. La mayoría de los estudios muestran que el pico de tratamiento en C3 es excelente. Un estudio en pacientes con linfedema posmastectomía que recibieron FFPM, demostró el beneficio de este fármaco en el tratamiento del linfedema grave en el miembro superior. Otro estudio demostró el beneficio de la FFPM después de 8 semanas de tratamiento con 500 mg cada 12 h o 1000 mg/día, para la disminución de la intensidad del dolor (medido por una escala visual analógica). Carpentier y col. llegaron a la conclusión que el beneficio es el mismo (mejoría del malestar y la calidad de vida) cuando se administran 500 mg de FFPM, dos veces al día, o 1000 mg de FFPM, una vez al día. El metanálisis de Kakkos y Nicolaidis, de 7 estudios aleatorizados, controlados y a doble ciego, con un número total de 1692 pacientes, evaluó los efectos de la FFPM en pacientes con EVC. Los investigadores concluyeron que la FFPM disminuyó el dolor, la pesadez, la sensación de edema, los calambres, el edema y el malestar funcional de manera significativa, con nivel de evidencia A. Otro estudio evaluó la mejoría con FFPM mediante la medición del volumen de la pierna, y probó la disminución del edema, del linfedema o del flebolinfedema en dichos pacientes.

Para el futuro son necesarios más estudios con tecnología de fluorescencia con infrarrojo cercano e ICG; ya se cuenta con la máquina, con las imágenes que proporciona y con la capacidad que tiene de cuantificar el linfedema. También se requieren más estudios con los fármacos venoactivos y su papel en el linfedema, en las enfermedades venosas y linfáticas y en la microcirculación.

De esta forma, se podrá ofrecer un futuro más prometedor para los pacientes con esta enfermedad, que si bien no es una cura, al menos representa un control total de los síntomas.

### Bibliografía

- 8 Lee B y col. Diagnosis and Management of Primary Phlebolympheidema. *Lymphedema* 537-546, Jun 2011. | 9 Sevick-Muraca EM. Translation of Near-Infrared Fluorescence Imaging Technologies: Emerging Clinical Applications. *Ann Rev Med* 63:217-231, 2012. | 10 lafrati M y col. Contemporary Lymphedema Management Among Insured U.S. Patients: Correlation of Disease Etiology With Treatment Choices, *JVS LV* 7(2):285-286, Mar 2019. | 11 Kirienko Ay col. Clinical Acceptability Study of Once-Daily Versus Twice-Daily Micronized Purified Flavonoid Fraction in Patients With Symptomatic Chronic Venous Disease: A Randomized Controlled Trial, *Int Angiol* 35(4):399-405, Ago 2016. | 12 Nicolaidis A y col. Management of Chronic Venous Disorders of the Lower Limbs. Guidelines According to Scientific Evidence. Part I. *Int Angiol* 37(3): 181-254, Jun 2018. | 13 Rabe E y col. Understanding Lower Leg Volume Measurements Used in Clinical Studies Focused on Venous Leg Edema, *Int Angiol* 37(6):437-443, Dic 2018.