

# Plasmocitoma extramedular nasofaríngeo: informe de un caso

## *Nasopharyngeal extramedullary plasmocytoma: case report*

**Elena Sánchez Legaza**

Doctora, Facultativa Especialista de Área del Servicio de Otorrinolaringología, Hospital Punta de Europa, Algeciras, España

**Rosario Guerrero Cauqui**

Doctora, Facultativa Especialista de Área del Servicio de Anatomía Patológica, Hospital Punta de Europa, Algeciras, España

**Carmen Benítez García**

Doctora, Facultativa Especialista de Área del Servicio de Anatomía Patológica, Hospital Punta de Europa, Algeciras, España

**Regla Gallego Gallegos**

Facultativa Especialista de Área del Servicio de Digestivo, Hospital Punta de Europa, Algeciras, España

Acceda a este artículo en siicsalud



Código Respuesta Rápida  
(Quick Response Code, QR)

+ Especialidades médicas relacionadas,  
producción bibliográfica y referencias  
profesionales de las autoras.

[www.siicsalud.com/dato/casiic.php/156201](http://www.siicsalud.com/dato/casiic.php/156201)



[www.dx.doi.org/10.21840/siic/156201](http://www.dx.doi.org/10.21840/siic/156201)

### ■ Introducción

Las neoplasias de células plasmáticas incluyen tres entidades diferentes: mieloma múltiple, enfermedad diseminada (la más frecuente, 1.5% de todas las neoplasias del organismo), y dos formas localizadas, plasmocitoma solitario, con médula ósea y esqueleto normales (según las guías clínicas del *International Myeloma Working Group* de 2013): plasmocitoma medular que surge en hueso (vértebras, fémur y pelvis), llamado plasmocitoma solitario óseo, y otro en tejidos blandos o plasmocitoma solitario extramedular.<sup>1,2</sup>

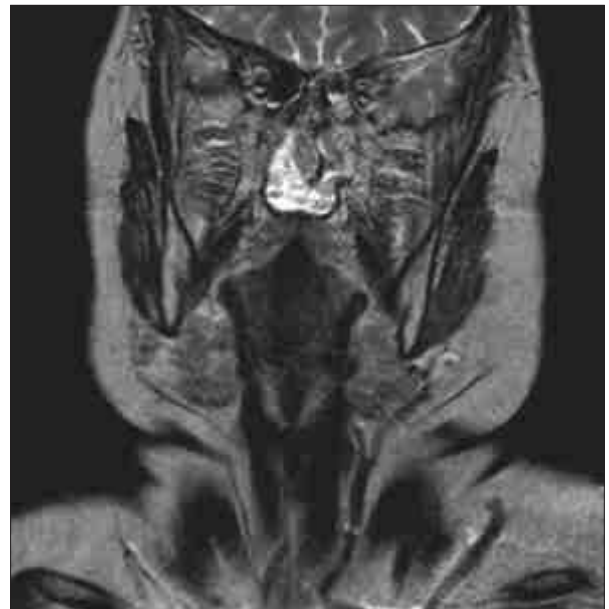### ■ Caso clínico

Mujer de 65 años, hipertensa, que acude al Servicio de Urgencias por un episodio de epistaxis autolimitada en fosa nasal derecha, coincidiendo con un catarro.

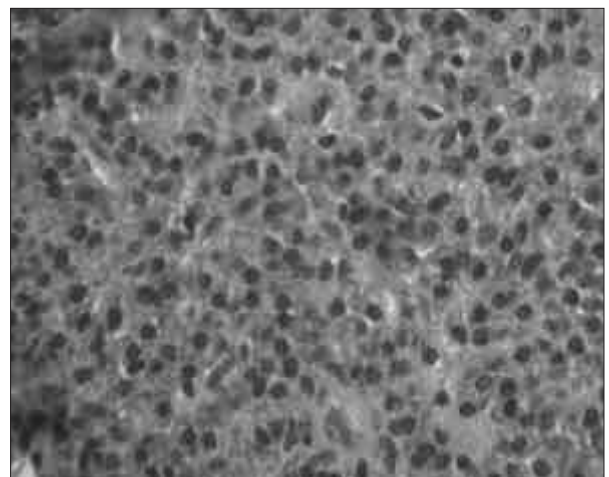
Se le hace una rinosfibrolaringoscopia y se aprecia una lesión levemente rojiza de mucosa de aspecto normal en zona anterior de nasofaringe y rodete tubárico derecho. Se le hace una resonancia magnética (RM) que muestra masa lobulada de 13 x 11 mm en mucosa anterior derecha de nasofaringe, que no se realiza tras contraste ni infiltra estructuras y sin adenomegalias (Figura 1). Se informa a la paciente de la necesidad de realizar una biopsia y su posible exéresis, y ésta acepta, realizándose su extirpación completa sin complicaciones mediante cirugía endoscópica nasosinusal (CENS).

El estudio histológico dio como resultado la presencia de un plasmocitoma (Figuras 2 y 3): infiltrado subepitelial por células plasmáticas con atipia que muestra fenotipo CD138+CD56+/-CD10 con restricción de cadenas ligeras kappa.

Se remite al Servicio de Hematología para completar su estudio, que solicita bioquímica, proteinograma, células plasmáticas y gammagrafía ósea que resultan normales. La cuantificación de inmunoglobulinas es normal, los exámenes de inmunofijación (IF) y cadenas ligeras libres (CLLs) son negativos, la punción aspirativa de médula ósea no detecta infiltración



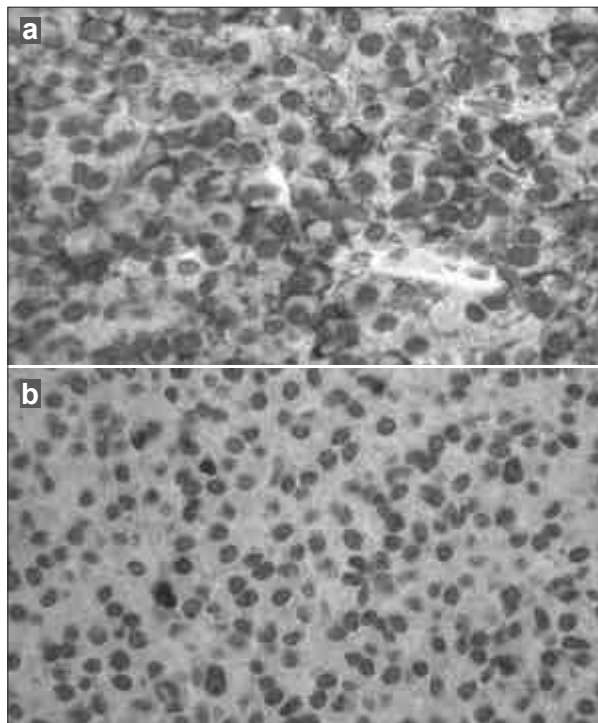
**Figura 1.** Tumoración de la región anterior derecha de la nasofaringe, sin infiltrar ni adenomegalias.



**Figura 2.** HE x 20, infiltración de células plasmáticas atípicas en corion subyacente.

por células plasmáticas patológicas ni por citometría, y la RM cervical muestra signos de espondiloartrosis, osteocondrosis con osteofitos y cambios degenerativos.

La paciente no presentó en ningún momento manifestaciones clínicas, y ante los resultados obtenidos, se decide



**Figura 3a y 3b.** Inmunohistoquímica: infiltración de células plasmáticas atípicas con positividad de cadenas ligeras lambda (a) y negatividad de cadenas kappa (b).

someterla a revisiones periódicas. Luego de cinco años sigue asintomática, sin signos de recidiva locorregional.

### ■ Discusión

El plasmocitoma extramedular es una proliferación de células plasmáticas, considerada un linfoma de bajo grado de malignidad en la clasificación de Kiel, caracterizada por expansión monoclonal de células plasmáticas productoras de cadenas ligeras de inmunoglobulinas. Constituye el 3% de los tumores de células plasmáticas. Pueden asentarse en cualquier zona del organismo que contenga tejido linfóide (ganglios linfáticos, piel, tracto aerodigestivo), aunque se localiza preferentemente (80%) en submucosa del tracto aerodigestivo superior: en cavidad nasal (46%), senos paranasales (36%), orofaringe (25%), nasofaringe (20%), laringe (4%) y glándula tiroidea.<sup>1</sup> Fue descrito por Schraddle en 1905, y posteriormente por Ewing. Su incidencia se estima en un caso por 500 000 personas.

Son tumores infrecuentes, que representan menos del 1% (0.4%) de las neoplasias de cabeza y cuello, y menos del 0.5% de las neoplasias malignas del tracto respiratorio superior, y representa el 4% del total de los tumores no epiteliales de cavidad nasal y senos paranasales.<sup>2</sup>

Se presenta en adultos mayores de 40 años, entre la quinta y séptima década, sobre todo en los hombres en una proporción 3:1, especialmente en los de origen caucásico. Se ha relacionado con diversos factores como irritación crónica por sustancias inhaladas e infecciones por virus, aunque no está clara su etiología. La clínica es inespecífica, dependiendo de la localización y el tamaño: tumor o edema local (80%), obstrucción nasal crónica (35%), epistaxis (35%), dolor localizado (20%), proptosis (15%), rinorrea (10%), cefalea. Raramente se presenta con disminución de la visión (parálisis del VI par craneal, proptosis, pólipo nasal y adenopatías. Suele surgir simultáneamente en varias zonas (20%).<sup>2,3</sup>

Macroscópicamente, aparece como una masa circunscrita a submucosa, de consistencia firme, no ulcerada, sésil o pedunculada, de coloración variable, sobre todo de un rojo violáceo, fácilmente sangrante. Histológicamente no se distingue del mieloma, es una proliferación difusa de plasmocitos maduros; aunque no se puede confirmar que sea una lesión precursora del mieloma.<sup>4</sup> Al ser un tumor submucoso, deberían realizarse biopsias profundas, para que su resultado no sea negativo.

A nivel microscópico muestra una morfología blastoide con presencia de inmunoblastos, pero con inmunofenotipo de diferenciación plasmocitaria (EMA+, CD138+, CD38+, CD56+). Puede producir inmunoglobulinas, sobre todo IgG (55%) e IgA (21%). Mediante inmunohistoquímica se pone de manifiesto la producción de cadenas pesadas IgG e IgA, y cadenas ligeras kappa o lambda.<sup>5</sup>

Su diagnóstico se realiza con el estudio histológico y de extensión sistémico negativo, estudio de sangre periférica, proteinograma, proteinuria, inmunoelectroforesis sérica y urinaria, gammagrafía ósea y punción de médula ósea. Las pruebas de tomografía computarizada (TAC) y RM son útiles para establecer la extensión de la enfermedad, que carece de signos propios para el diagnóstico. Los criterios clínicos para su diagnóstico son: confirmación histológica, presencia de uno o dos focos de enfermedad, biopsia de médula ósea normal, radiología ósea normal, ausencia de anemia, hipercalcemia e hiperuricemia; la presencia de proteínas monoclonales en orina o suero no excluye el diagnóstico.<sup>6,7</sup>

Si se localiza en la cavidad nasal, se debe hacer diagnóstico diferencial con tumores hemorrágicos, sobre todo carcinoma escamoso, y otros como melanoma, carcinoma indiferenciado, linfoma, adenoma pituitario, entre otros.<sup>1,8</sup>

Existe controversia respecto de su evolución y tratamiento, atribuible a su baja incidencia. Generalmente, tienen una progresión locorregional: enfermedad solitaria en aproximadamente 40%, diseminación linfática del 10% al 21%, segunda localización (ósea en 38%, tejidos blandos en 20%, y ambas en un 42%), y raramente se diseminan a mieloma múltiple, incluso después de muchos años, a diferencia del plasmocitoma medular. Entre los factores que se relacionan con progresión a mieloma se destacan la edad mayor de 60 años, el tamaño del tumor y la persistencia de proteína M luego del tratamiento.<sup>8,9</sup>

El tratamiento está cuestionado, pues se considera de elección la radioterapia, al ser altamente sensible, con una alta tasa de control local (mayor del 80%); se recomiendan utilizarla incluso después de la extirpación macroscópica total, dependiendo de la localización, a dosis de al menos 40 Gy en cuatro semanas, y si es mayor de 5 cm, dosis por encima de 50 Gy. Algunos autores aconsejan incluir todo el hueso de campo de radiación, debido a las recurrencias.<sup>10,11</sup> Otros aconsejan la exéresis de la lesión con márgenes libres por vía endonasal, siempre que el tumor sea accesible.<sup>2,9</sup> Otros autores encuentran mejores resultados en la modalidad combinada de cirugía más radioterapia. Si los ganglios son positivos, se deben incluir en el campo a irradiar, de 40 Gy, o vaciamiento cervical seguido de radioterapia.<sup>9-11</sup>

### ■ Conclusiones

El plasmocitoma extramedular es un linfoma de células plasmáticas de bajo grado de malignidad e infrecuente, que no afecta la médula ósea ni el tejido óseo, y aparece habitualmente en varones mayores de 40 años, como una masa de color rojo violáceo no ulcerada. Puede manifestarse como epistaxis unilateral, por lo que debería realizarse una fibrolaringoscopia, como protocolo en todas las epistaxis unilaterales no recidivantes, independientemente de la edad, para descartar tumores a nivel de la rinofaringe.

*Los autores no manifiestan conflictos de interés.*

## Bibliografía

1. Gerry D, Lentsch EJ. Epidemiologic evidence of superior outcomes for extramedullary plasmocytoma of the head and neck. *Int Arch Otorhinolaryngol* 17(2):213-217, 2013. doi: 10.7162/S1809-97772013000200016.
2. Tisner JV, Fraile J, Ortiz García A. Plasmocitomas primarios extramedulares de vías respiratorias altas. Estudio de cuatro casos de localización reciente. *ORL Aragón* 0:6-9, 1997.
3. García C, Armengot M, Sabater V, Reboll RM, Frias S, Basterra J et al. Plasmocitoma solitario extramedular de amígdala tubárica. *Acta Otorrinolaringol Esp* 60(4):301-3, 2009.
4. Bachar G, Goldstein D, Brown D, Tsang R, Lockwood G, Pérez-Ordóñez B, et al. Solitary extramedullary plasmacytoma of the head and neck long-term outcome analysis of 68 cases. *Head and neck* 112-9, 2008. DOI: 10.1002/hed.20821.
5. Creach KM, Foote RL, Neben-Wittich MA, Kyle RA. Radiotherapy for extramedullary plasmacytoma of the head and neck. *Int J Radiation Oncology Oncology Biol Phys* 73(3):789-94, 2009. Doi:10.1016/j.ijrobp.2008.04.077.
6. Pont E, Mazón M, Del Campo J, Viel M. Persistent plasma cell tumor of the nasopharynx after radiotherapy treatment: a case report and review of the literature. *J Otol Rhinol* 3(6), 2014.
7. Dos Anjos MA, Granato L, Ikeda F, De Própero JD. Extramedullary nasal plasmacytoma: Literature review and a rare case report. *Otolaryngol Head Neck Surg* 148(6):974-81, 2013.
8. Thumallapally N, Meshref A, Mousa M, Terjanian T. Solitary plasmacytoma: population-based analysis of survival trends and effect of various treatment modalities in the USA. *BMC Cancer* 17:13, 2017. doi: 10.1186/s12885-016-3015-5.
9. Ozsahin M, Tsang R, Poortmans P, Belkacemi Y, Bolla M, Dinçbas FÖ, et al. Strojjan P, Soba E, Lamovec J, Munda A. Extramedullary plasmacytoma: clinical and histopathologic study. *Int J Radiation Oncology Biol Phys* 53(3):692-701, 2002.
10. Outcomes and patterns of failure in solitary plasmacytoma: a multicenter rare cancer network study of 258 patients. *Int J Radiation Oncology Biol Phys* 64(1):210-17, 2006. Doi: 10.1016/j.ijrobp.2005.06.039.
11. Sasaki R, Yasuda K, Abe E, Uchida N, Kawashima M, Uno T, et al. Multi-institutional analysis of solitary extramedullary plasmacytoma of the head and neck treated with curative radiotherapy. *Int J Radiat Oncol Biol Phys* 82(2):626-34, 2012. doi: 10.1016/j.ijrobp.2010.11.037.

## Información relevante

# Plasmocitoma extramedular nasofaríngeo: informe de un caso



**Elena Sánchez Legaza.** Doctora *Cum Laude* en Otorrinolaringología por la Universidad de Málaga, Málaga, España; vocal del Comité de Cáncer de Cabeza y Cuello; revisora de la revista Acta Otorrinolaringológica Española y autora de numerosas publicaciones en varias revistas.



### Respecto a la autora

### Respecto al artículo

A pesar de su escasa frecuencia, el plasmocitoma extramedular debe formar parte del diagnóstico diferencial de los tumores nasofaríngeos en la práctica clínica del otorrinolaringólogo.

### La autora pregunta

El plasmocitoma extramedular es un linfoma de células plasmáticas localizado preferentemente en el tracto aerodigestivo.

¿Cuál de las siguientes descripciones caracteriza al plasmocitoma extramedular?

- A) Suele infiltrar precozmente el hueso.
- B) Se localiza más frecuente en la glándula tiroidea.
- C) En los adolescentes presenta manifestaciones clínicas tempranas.
- D) Su aspecto es úlcero-vegetante que simula un cáncer escamoso.
- E) Aparece en adultos mayores como tumoración nasofaríngea.

Corrobore su respuesta: [www.siicsalud.com/dato/evaluaciones.php/156201](http://www.siicsalud.com/dato/evaluaciones.php/156201)

### Palabras clave

plasmocitoma, extramedular, nasofaringe

### *Key words*

*plasmacytoma, extramedullary, nasopharyngeal*

### Lista de abreviaturas y siglas

RM, resonancia magnética; CENS, cirugía endoscópica nasosinusal; IF, inmunofijación; CLLs, cadenas ligeras libres; TAC, tomografía computarizada.

### Cómo citar

Sánchez Legaza E, Guerrero Cauqui R, Benítez García C, Gallego Gallegos R. Plasmocitoma extramedular nasofaríngeo: informe de un caso. Salud i Ciencia 22(8):753-6, Dic-Mar 2018.

### *How to cite*

*Sánchez Legaza E, Guerrero Cauqui R, Benítez García C, Gallego Gallegos R. Nasopharyngeal extramedullary plasmocytoma: case report. Salud i Ciencia 22(8):753-6, Dic-Mar 2018.*

### Orientación

Clínica, Diagnóstico, Tratamiento

### Conexiones temáticas

Anatomía Patológica, Hematología, Medicina Interna, Oncología