

# Radiografía por contraste de bario combinada con enteroscopia de doble balón para fines diagnósticos

## *Barium contrast radiography combined with double balloon enteroscopy for diagnostic purposes*

Oscar Manuel Villa Jiménez,

Doctor en Medicina, Especialista en Gastroenterología, Responsable de la Sección de Intestino Delgado y Enfermedades Malabsorptivas, Instituto de Gastroenterología de Cuba, La Habana, Cuba

Héctor Rubén Hernández Garcés, Médico, Instituto de Gastroenterología de Cuba, La Habana, Cuba

Sacha Lazo del Vallín, Médica, Instituto de Gastroenterología de Cuba, La Habana, Cuba

Licet González Fabián, Médica, Instituto de Gastroenterología de Cuba, La Habana, Cuba

Olga Marina Hano García, Médica, Instituto de Gastroenterología de Cuba, La Habana, Cuba

Caridad Ruenes Domech, Médica, Instituto de Gastroenterología de Cuba, La Habana, Cuba

Acceda a este artículo en  
siicsalud

Código Respuesta Rápida  
(Quick Response Code, QR)



www.siicsalud.com/dato/136871

Recepción: 21/5/2014 - Aprobación: 22/5/2014  
Primera edición, www.siicsalud.com: 26/6/2014

Enviar correspondencia a: Oscar Manuel Villa Jiménez, Instituto de Gastroenterología de Cuba, La Habana, Cuba  
villa@infomed.sld.cu

Especialidades médicas relacionadas, producción bibliográfica y referencias profesionales de los autores.

### Abstract

**Introduction:** Capsule endoscopy, computerized tomography enteroclysis, follow-through study and double-balloon enteroscopy are actually the most used studies for the complete exploration of the small intestine. **Aim:** To describe the use of follow-through test and double-balloon enteroscopy combined as diagnostic methods in small intestine affections. **Material and methods:** A descriptive retrospective study was carried out with 83 small bowel follow-through tests and 97 double-balloon enteroscopies in 83 clinical registries of patients during a period of 42 months, an age range of 19-82 years (mean  $45.9 \pm 17.1$ ), and a slight female predominance. **Results:** Anemia and chronic diarrhea were the main indications for both studies. The main pathologic radiological signs were: alteration of the mucosal pattern, bowel rigidity, accelerated transit and flocculation-segmentation of the barium column. Lymphoid hyperplasia and nonspecific jejunitis were the most frequent of the enteroscopic pathological results. Histology showed a diagnostic coincidence of 82.6% between the pathologies suspected by radiological signs and endoscopic results. **Conclusions:** The follow-through test and double-balloon enteroscopy are useful combined for the management of intestinal affections.

**Key words:** small bowel, follow-through, enteroscopy, inflammatory bowel disease

### Resumen

**Introducción:** La cápsula endoscópica, la enteroclis por tomografía computarizada, la radiografía con contraste de bario y la enteroscopia de doble balón constituyen actualmente los estudios más empleados para la exploración completa del intestino delgado. **Objetivo:** Describir la utilización de la radiografía con contraste de bario y la enteroscopia de doble balón en conjunto como métodos de diagnóstico en las afecciones del intestino delgado. **Materiales y métodos:** Se realizó un estudio descriptivo, retrospectivo, con 83 radiografías con contraste de bario y 97 enteroscopias de doble balón en 83 registros clínicos de pacientes durante un período de 42 meses, con un rango de edad entre 19 y 82 años (media  $45.9 \pm 17.1$ ), y discreto predominio del sexo femenino. **Resultados:** La anemia y la diarrea crónica fueron las principales indicaciones para ambos estudios. Los principales signos radiológicos patológicos fueron: alteración del patrón mucoso, rigidez de asas, tránsito acelerado y floculación-fragmentación de la columna de bario. La hiperplasia linfóide y la yeyunitis inespecífica resultaron más frecuentes entre los resultados enteroscópicos patológicos. La histología demostró una coincidencia diagnóstica del 82.6% entre las enfermedades sospechadas por los signos radiológicos y los resultados. **Conclusiones:** La radiografía con contraste de bario y la enteroscopia de doble balón resultan útiles en conjunto para el tratamiento de las afecciones intestinales.

**Palabras clave:** intestino delgado, radiografía con contraste de bario, enteroscopia, tumor de intestino delgado

### Introducción

Para el diagnóstico de la gran mayoría de las enfermedades del intestino delgado existen pruebas diagnósticas funcionales, radiológicas y endoscópicas, que según la enfermedad o sospecha clínica que se presente, se emplean solas o combinadas, como por ejemplo las pruebas funcionales y la radiografía con contraste de bario (RxCBa), para el estudio del síndrome de malabsorción; RxCBa y enteroscopia por pulsión, para el estudio de trastornos del duodeno y primeras porciones yeyunales, y RxCBa más ileocolonoscopia para el diagnóstico de enfermedad inflamatoria intestinal distal, especialmente la enfermedad de Crohn de localización ileal.<sup>1,2</sup>

Hasta la fecha, los estudios empleados para la exploración del intestino delgado han sido: endoscopia digestiva superior, ileocolonoscopia, enteroscopia de pulsión, enteroscopia intraoperatoria, RxCBa, escaneo abdominal, enteroclis por tomografía computarizada (enteroTC) o por resonancia magnética (enteroRM), angiografía selectiva, cápsula endoscópica (CE) y la enteroscopia de doble balón (EDB).<sup>1-9</sup>

Actualmente no todos los centros pueden disponer de los métodos más modernos, principalmente de la CE y la enteroRM, las cuales superan a la RxCBa y a la enteroTC en que no exponen al paciente a radiaciones. Sin embargo, es poco probable que a un individuo se le indique en

más de una ocasión uno de estos estudios para definir un diagnóstico o conducta posterior, como por ejemplo la decisión de la vía de acceso por enteroscopia. Es por ello que en estos centros la más empleada en la práctica clínica durante muchos años ha seguido siendo la RxCBa, la cual se realiza de dos formas:<sup>2,3</sup> la estándar, de 2 a 4 horas de duración, con una papilla baritada más fluida, que aporta información morfológica y funcional, y la de doble contraste, en la que el bario es más espeso y se introduce a través de una sonda nasoduodenal seguido de insuflación de aire, que aporta información morfológica más precisa, pero no funcional.

Ros y colaboradores,<sup>10</sup> en un trabajo sobre el estudio radiológico del intestino delgado, consideraron como criterios de normalidad los siguientes: columna de bario continua; asas contiguas, sin separación entre ellas; asas móviles y deformables con la compresión; diámetro de la luz no superior a 3 cm; pliegues lisos que cruzan la luz con intervalos cortos y regulares, que son más espaciados y planos en el íleon, y peristaltismo variable.

No obstante, durante mucho tiempo, en el estudio del intestino delgado quedó una porción a la cual solía llamársele zona inalcanzable a los medios de diagnóstico precisos, comprendida entre las porciones distales del yeyuno y casi todo el íleon, excepto su segmento terminal. Empleando la RxCBa, la enteroTC, la enteroRM o la CE se pueden mostrar alteraciones de esta zona inalcanzable, pero están limitadas al diagnóstico radiológico y endoscópico, sin que se pueda obtener un diagnóstico histológico. En el resto del intestino al que se puede acceder, ya sea por enteroscopia por pulsión (superior) o ileocolonoscopía (inferior), sí se pueden realizar biopsias y acciones terapéuticas, pero tampoco sus resultados positivos o negativos excluyen otras alteraciones del segmento no explorado.<sup>2,4,11-14</sup>

Como paradigma de la frustrante situación de no poder acceder a todo el intestino delgado se destaca la hemorragia digestiva de origen desconocido. Hasta un 5% de los pacientes con hemorragia digestiva eran, y en muchos casos aún son, explorados, ingresados e intervenidos reiteradamente sin resultados y afrontando la morbilidad inherente no sólo a su enfermedad sino también a estas exploraciones infructuosas.<sup>12,15-18</sup>

La única opción disponible antes de 1998 para estudiar el intestino delgado en todas sus porciones consistía en la enteroscopia transoperatoria, lo que imposibilitaba su aplicación en la clínica diaria. Es precisamente en ese año en que Yamamoto, en Japón, diseña y pone en práctica el primer enteroscopia de doble balón. Con este nuevo perfeccionamiento de la tecnología endoscópica se abre un gran camino al estudio íntegro del intestino delgado, al que ahora puede accederse en toda su extensión, y la aplicación de todos los procedimientos conocidos en cualquier estudio endoscópico.<sup>11</sup>

Las principales indicaciones de la EDB para el estudio del intestino delgado son:<sup>13,14,18-21</sup> sangrado digestivo de origen desconocido; estudio evolutivo o sospecha clínica de enfermedad inflamatoria intestinal, angiodisplasias, angiomas, etcétera; enfermedad diarreica crónica, con síntomas o sin ellos, y signos de malabsorción intestinal; síntomas y signos de pseudoobstrucción intestinal; estudio en pacientes con antecedentes de enfermedades familiares (p. ej.: poliposis intestinales); dolor abdominal recurrente de posible etiología intestinal; estenosis u obstrucción del intestino delgado; cuerpos extraños en el intestino delgado; intususcepción.

En el Instituto de Gastroenterología de Cuba se dispone principalmente de la RxCBa y la EDB para el estudio de las enfermedades del intestino delgado. Primeramente se indican los estudios radiológicos y en función de la sospecha clínica y radiológica, se decide la vía, anterógrada o retrógrada, para la realización de la enteroscopia. Por ello, se propuso realizar un análisis del comportamiento de ambos procedimientos en conjunto para el diagnóstico de estas afecciones.

## Materiales y métodos

Se realizó un estudio descriptivo, retrospectivo en el que se emplearon los registros clínicos de pacientes que fueron secuencialmente estudiados en el Instituto de Gastroenterología de Cuba mediante una RxCBa y una EDB por sospecha de afección del intestino delgado, en el período comprendido entre julio de 2007 y diciembre de 2010.

Para los estudios de RxCBa fue utilizado un fluoroscopio Toshiba Mobile C-ARM SXT-1000A. Para la realización de la EDB anterógrada la preparación de los pacientes consistió sólo en un ayuno de no menos de 12 horas. Para la retrógrada se realizó la limpieza del colon con una solución compuesta por polietilenglicol y electrolitos el día anterior al procedimiento.

Se obtuvo una base de datos en formato Microsoft Excel 2010 exportada desde el Sistema ProGastro,<sup>22</sup> a la cual se le agregaron los informes radiológicos de cada uno de los pacientes. Se procesó toda la información obtenida y se analizaron las variables; los resultados de las variables cuantitativas fueron expresadas como la media y su desviación estándar y los de las cualitativas como número y porcentaje. Los resultados se presentaron en tablas.

Todos los pacientes que fueron incluidos en el estudio firmaron un consentimiento informado, en el momento de la realización del primer procedimiento, en el cual aceptaban la publicación de los resultados.

## Resultados

Fueron analizados todos los registros clínicos de pacientes con EDB realizadas en el Instituto de Gastroenterología de Cuba en el período que abarca desde julio de 2007 hasta diciembre de 2010. De las 106 EDB registradas, fueron excluidas nueve, por no presentar los pacientes estudio previo de RxCBa, de manera tal que quedaron 97, correspondientes a 83 pacientes (femeninos:  $n = 42$ ; 50.6%), 10 de ellos con más de una EDB (12.0%). Cinco pacientes tenían 19 años y la paciente de mayor edad tenía 82 años, lo que hace una media de  $45.9 \pm 17.1$  años.

La RxCBa estándar fue empleada en 80 pacientes (96.4%) y la de doble contraste baritado en tres (3.6%). Durante una EDB fue empleado adicionalmente el doble contraste con solución yodada hidrosoluble por la cual se pudo demostrar una fístula interasa. En el 100% de las RxCBa se logró evaluar todo el intestino delgado.

Las principales indicaciones para EDB fueron la diarrea crónica ( $n = 32$ ; 38.6%), la anemia crónica ( $n = 29$ ; 35.0%) y la hemorragia digestiva oculta ( $n = 29$ ; 35.0%) (Tabla 1).

De las RxCBa realizadas ( $n = 83$ ), en 30 (36.1%) no se informaron alteraciones y se registraron como normales. Los signos radiológicos sugerentes de afecciones intestinales más llamativos fueron: alteración del patrón mucoso ( $n = 39$ ; 47.0%), rigidez de asas ( $n = 14$ ; 16.9%) tránsito acelerado y floculación-fragmentación de la columna de bario (ambos:  $n = 13$ ; 15.7%).

Fueron realizadas 97 EDB en 83 pacientes, de ellas 57 (58.8%) fueron anterógradas, y 40 (41.2%), retrógradas. La vía de acceso inicial fue determinada por los síntomas clínicos y estudios previos realizados, principalmente por los hallazgos en la RxCBa, por lo que en algunos pacientes se decidió emplear ambas vías. Por lo tanto, las vías anterógrada y retrógrada fueron utilizadas, en orden respectivo, de la siguiente forma: para el estudio de la diarrea crónica, 15 (18.1%) y 17 (20.5%); para evaluar la anemia crónica, 15 (18.1%) y 14 (16.9%), y para investigar la hemorragia digestiva oculta, 6 (7.2%) y 23 (27.7%). Cinco enteroscopias fueron totales (5.2%), una de ellas por vía anterógrada con exploración hasta el ángulo esplénico; otra, en un paciente masculino iniciada por vía anterógrada y luego completada por vía retrógrada en el mismo día, y las tres restantes, en diferentes momentos, predominando la vía anterógrada como la inicial (Tabla 1).

De las EDB concluidas como normales ( $n = 29$ ; 29.9%), 16 pertenecieron a pacientes con RxCBa normales, de los cuales 15 presentaron además histología normal, para una coincidencia del 93.8%. En los casos con EDB normal en los que sólo fue informada alteración de la velocidad del tránsito, la coincidencia fue del 100% demostrada por una histología con alteraciones mínimas inespecíficas no relacionadas con los datos clínicos. En los casos con informes endoscópicos patológicos, el más frecuente fue la hiperplasia linfóide del íleon terminal ( $n = 27$ ; 50% de las endoscopias patológicas), coincidiendo radiológica e histológicamente en el 100%, con signos de alteración del patrón mucoso ( $n = 20$ ) y la sospecha de pseudopólipos ( $n = 4$ ). En segundo lugar se comunicó la yeyunitis inespecífica ( $n = 19$ ; 19.6%). Las otras afecciones confirmadas por histología positiva con 100% de coincidencia entre los signos radiológicos y el resultado de la EDB fueron: enfermedad de Crohn ( $n = 8$ ), neoplasias del intestino delgado ( $n = 7$ ), celiaquía ( $n = 4$ ) y pólipos del intestino delgado ( $n = 3$ ). El único caso informado endoscópicamente como una parestia del intestino delgado presentó una histología normal y posteriormente fue demostrada la etiología metabólica, lo cual justifica los signos radiológicamente observados, descritos en los trastornos funcionales (Tabla 2).

## Discusión

Con el advenimiento de los medios de diagnóstico imagenológicos, el intestino delgado es precisamente una de las estructuras del cuerpo humano que más se ha estudiado. No obstante, esta porción del tracto digestivo seguía siendo el segmento más difícil de evaluar, debido a su longitud y a sus innumerables pliegues.<sup>10</sup>

La introducción de la EDB por Yamamoto y colaboradores<sup>23</sup> ha producido un cambio radical en el abordaje diagnóstico y terapéutico de las enfermedades del intestino delgado a cualquier edad. Su desarrollo en conjunto con otros métodos de diagnóstico ha permitido incluso su rápida incorporación a nivel mundial en los principales protocolos de actuación para la evaluación de los trastornos digestivos.<sup>13,21,24</sup>

**Tabla 1.** Indicaciones para la realización de EDB según la vía de acceso.

Indicaciones	Anterógrada		Retrógrada		Total	
	#	%	#	%	#	%
Diarrea crónica	15	18.1%	17	20.5%	32	38.6%
Anemia crónica	15	18.1%	14	16.9%	29	35.0%
Hemorragia digestiva oculta	6	7.2%	23	27.7%	29	35.0%
Síndrome de malabsorción	26	31.3%	0	0.0%	26	31.3%
Dolor abdominal	8	9.6%	12	14.5%	20	24.1%
Pérdida de peso progresiva	14	16.9%	3	3.6%	17	20.5%
Síndrome emético refractario	5	6.0%	0	0.0%	5	6.0%
Engrosamiento de asas por US	2	2.4%	3	3.6%	5	6.0%
Localización de tumor primario	3	3.6%	2	2.4%	5	6.0%
Poliposis Intestinal	3	3.6%	0	0.0%	3	3.6%
Desnutrición	2	2.4%	0	0.0%	2	2.4%
Dispepsia	1	1.2%	0	0.0%	1	1.2%
Seguimiento de tumor de ID	0	0.0%	1	1.2%	1	1.2%

$n = 83$ ; US, ultrasonido; ID, intestino delgado.

**Tabla 2.** Signos radiológicos informados según los resultados de la EDB.

Diagnóstico por EDB	Signos radiológicos reportados según resultado de la EDB	Coincidencia histológica relacionada	
		#	%
EDB Normal ( $n = 29$ )	Sin alteraciones radiológicas ( $n = 16$ )	15	93.8%
	Tránsito acelerado ( $n = 7$ )	7	100.0%
	Tránsito retardado ( $n = 2$ )	2	100.0%
	Engrosamiento de asas ( $n = 2$ )	0	0.0%
Hiperplasia Linf IT ( $n = 27$ )	Fragmentación y floculación ( $n = 3$ )	1	33.3%
	Alteración del patrón mucoso ( $n = 20$ )	20	100.0%
	Seudopólipos ( $n = 4$ )	4	100.0%
Yeyunitis inespecífica ( $n = 19$ )	Rigidez ( $n = 3$ )	2	66.7%
	Sin alteraciones radiológicas ( $n = 7$ )	0	0.0%
	Engrosamiento de asas ( $n = 3$ )	3	100.0%
Enfermedad de Crohn ( $n = 8$ )	Alteración del patrón mucoso ( $n = 9$ )	8	88.9%
	Tránsito acelerado ( $n = 3$ )	3	100.0%
	Fragmentación y floculación ( $n = 5$ )	3	60.0%
	Estenosis de asas ( $n = 8$ )	8	100.0%
	Dilatación de asas ( $n = 8$ )	8	100.0%
Lesión elevada de ID ( $n = 8$ )	Rigidez ( $n = 7$ )	7	100.0%
	Seudopólipos ( $n = 1$ )	1	100.0%
	Fístula interasa ( $n = 1$ )	1	100.0%
	Separación de asas ( $n = 6$ )	6	100.0%
	Sin alteraciones radiológicas ( $n = 8$ )	0	0.0%
Neoplasia ID ( $n = 7$ )	Estenosis y dilatación de asas ( $n = 2$ )	2	100.0%
	Imagen defecto de lleno ( $n = 5$ )	5	100.0%
	Rigidez ( $n = 1$ )	1	100.0%
Ileitis ( $n = 5$ )	Separación de asas ( $n = 1$ )	1	100.0%
	Imagen suspendida ( $n = 3$ )	3	100.0%
	Rigidez ( $n = 3$ )	1	33.3%
Celiaquía ( $n = 4$ )	Alteración del patrón mucoso ( $n = 4$ )	2	50.0%
	Alteración del patrón mucoso ( $n = 4$ )	4	100.0%
	Tránsito acelerado ( $n = 3$ )	3	100.0%
Pólipos del ID ( $n = 3$ )	Fragmentación y floculación ( $n = 4$ )	4	100.0%
	Imagen defecto de lleno ( $n = 3$ )	3	100.0%
Parestia del ID ( $n = 1$ )	Tránsito retardado ( $n = 1$ )	1	100.0%
	Fragmentación y floculación ( $n = 1$ )	1	100.0%

Nota: Se excluyen los casos con ectasias vasculares ( $n = 4$ ), compresión extrínseca ( $n = 3$ ), divertículos del ID ( $n = 3$ ) y el tabique congénito duodenal ( $n = 1$ ) puesto que son diagnósticos evidentes que no requieren histología.

Existen desde entonces innumerables estudios publicados sobre su utilización; sin embargo, pocos protocolizan en conjunto la RxCBa con la EDB, debido a la existencia de métodos más modernos, no disponibles en todos los servicios médicos, como por ejemplo la CE (primera indicación en los protocolos actuales para el estudio ima-

genológico del intestino delgado), la enteroTC y la enteroRM.<sup>7,18,21,25</sup>

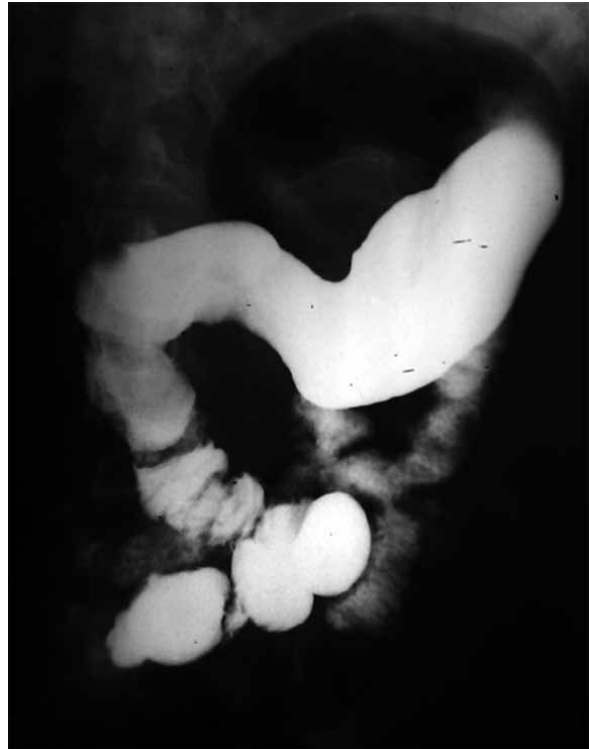La explotación de la utilidad de ambos procedimientos ha sido empleada desde 2007 en el Instituto de Gastroenterología de Cuba en pacientes de diferentes edades, de manera similar a la experiencia internacional. Así, en un estudio realizado por Landaeta y colaboradores,<sup>26</sup> la edad promedio fue de 53.1 años, con un intervalo de 23 a 83 años. En el estudio inicial presentado por Yamamoto y colaboradores,<sup>23</sup> la edad media fue de 60 años, con un intervalo de 8 a 88 años. Utilizando diferentes técnicas de radiografía intestinal junto con la EDB, Toms y colaboradores<sup>27</sup> investigaron 244 pacientes con edades entre 15 y 80 años (media de 48.3). Sus resultados demostraron la utilidad de estos estudios para la evaluación de las patologías más frecuentes del intestino delgado que se presentan en las diferentes edades.<sup>7,24,25,28-30</sup>

Los trastornos que cursan con diarrea y anemia crónicas, así como la hemorragia digestiva de origen desconocido han sido sospechadas en el intestino delgado y diagnosticadas por técnicas radiológicas, empleado fundamentalmente la RxCBa para el estudio en estos casos.<sup>21,31</sup> En la muestra analizada, las indicaciones más citadas coinciden con un estudio de La Seta y colaboradores,<sup>32</sup> en el que se asumieron como indicaciones de RxCBa la diarrea y la anemia crónicas, pérdida de peso, síndrome de malabsorción y dolor abdominal. Sin embargo, He y colaboradores<sup>21</sup> comunicaron el empleo de bario en sólo 10 pacientes durante nueve años de experiencia en el diagnóstico de tumores mesenquimales del intestino delgado a través de EDB, lo que demuestra la incorporación de nuevas tecnologías no siempre disponibles.

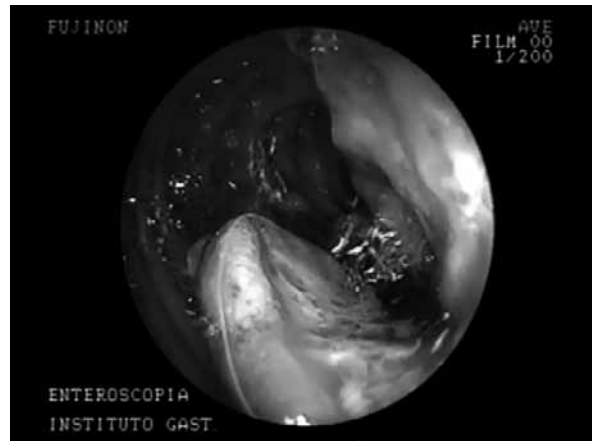
A pesar de estas indicaciones, los resultados de los RxCBa siguen siendo comunicados frecuentemente como normales en series de casos publicados, en coincidencia con el estudio actual, por lo que la gran mayoría de los resultados positivos corresponden con las alteraciones funcionales y orgánicas evidentes, como el síndrome de malabsorción, los tumores del intestino delgado (Figura 1) y la enfermedad de Crohn.<sup>2-4,13,25</sup> En esta última entidad se reconoce en varios estudios que las técnicas simples baritadas siguen teniendo una alta sensibilidad (85% a 95%) y especificidad (89% a 94%).<sup>2,10,33-36</sup> Toms y colaboradores<sup>27</sup> comunicaron en su informe comparativo entre la enteroclisia y la RxCBa convencional un mayor número de resultados anormales en este último grupo, los cuales fueron posteriormente confirmados.

Los signos radiológicos sugerentes de patologías intestinales más citados en la literatura consultada corresponden con los resultados descritos, principalmente los patrones típicos de la enfermedad de Crohn.<sup>2,33,37-39</sup> Solem y colaboradores,<sup>35</sup> quienes estudiaron 38 pacientes por RxCBa, encontraron que la sensibilidad de diferentes técnicas modernas, como la CE y la enteroclisia por TAC, no son significativamente superiores a la RxCBa en el diagnóstico de actividad en la enfermedad de Crohn. Por ello, hasta hace unos años, la mayoría de los estudios comparativos existentes en la literatura revisada incluyeron siempre la RxCBa como estudio inicial de las enfermedad inflamatoria intestinal.<sup>37,40</sup> Varios autores reconocieron en su momento que los estudios endoscópicos deben ser complementarios y no alternativos de los baritados, principalmente en la enfermedad de Crohn.<sup>2,27,37,40</sup>

El empleo de técnicas contrastadas como método auxiliar durante las EDB resulta un recurso muy práctico e interesante, puesto que aumenta la sensibilidad del estudio



**Figura 1.** Imagen de linfoma intestinal en ileon proximal, donde se observa separación, rigidez y dilatación de proximal de asa. Fuente: Instituto de Gastroenterología de Cuba.



**Figura 2.** Histiocitoma fibroso pleomórfico maligno de yeyuno. Fuente: Instituto de Gastroenterología de Cuba.

y aporta nuevos datos específicos, como la extensión de la estenosis, localización, trayecto y extensión de fistulas cercanas al área explorada endoscópicamente, como fue demostrado en un caso. Algo similar emplearon Yamamoto y colaboradores<sup>23</sup> para evaluar lesiones tumorales durante la EDB.

La decisión de la vía a emplear durante la EDB desempeña un papel primordial, puesto que una exploración no total normal no descarta enfermedad del intestino delgado. De ahí que la decisión de la vía anterógrada, retrógrada o ambas para la realización de EDB fue determinada por las principales indicaciones citadas en el estudio, las cuales fueron analizadas en función de las localizaciones más frecuentes de las probables afecciones responsables en cada caso. Choi y colaboradores<sup>25</sup> citaron como principales indicaciones la hemorragia digestiva y el dolor abdominal, e informaron hallazgos anormales en estudios radiológicos o por CE, pero no explican la decisión de una

vía u otra. En Brasil, Safatle-Ribeiro y colaboradores<sup>41</sup> comunicaron principalmente la hemorragia digestiva oculta seguida en menor número de la diarrea crónica y los síndromes poliposos. Ellos emplearon la RxCBa en cinco pacientes, lo cual constituyó indicación posterior para la EDB por engrosamiento de los pliegues yeyunales en tres de ellos.

La decisión de utilizar ambas vías en un paciente depende del objetivo y el alcance de la primera vía a ser empleada. Por ello, en los casos iniciados por vía anterógrada se avanzó lo más posible hasta intentar lograr una EDB total, lo que eliminaría la necesidad del abordaje anal. Landaeta y su grupo<sup>26</sup> lograron alcanzar el ciego por vía anterógrada en cuatro pacientes, de los cuales dos presentaban resección intestinal, además del 100% de EDB totales al emplear ambas vías. Zhong y colegas,<sup>28</sup> en un estudio con 378 pacientes, informaron la realización de ambos procedimientos en el 24.6% de los pacientes, y de ellos el 55.9% fueron totales. Yamamoto y colaboradores<sup>23</sup> reportaron un 86% de EDB totales empleando ambas vías. La literatura plantea la posibilidad de examinar la totalidad del intestino delgado en un paciente entre un 45% y un 84%, requiriendo ambas vías, puesto que raramente se logra sólo por la anterógrada.<sup>23,28,42,43</sup>

El total de EDB informadas como normales no difiere de otros estudios publicados con varios porcentajes: Zhi y col.,<sup>30</sup> 18.7%; Gross y col.,<sup>29</sup> 20%; Choi y col.,<sup>25</sup> 24.9%; Ang y col.,<sup>24</sup> 26.7%, Blancas y col.,<sup>44</sup> 35.3% y Landaeta y col.,<sup>26</sup> 43.4%, por sólo citar algunos de diferentes servicios del mundo.

La hiperplasia linfoide, comunicada en segundo lugar, tiene patrones radiológicos y endoscópicos muy sugestivos, aunque fácilmente confundible con otras entidades, principalmente la enfermedad de Crohn de poca actividad y el linfoma intestinal.<sup>30,45</sup>

Las yeyunitis y la ileítis inespecíficas reportadas correspondieron a procesos crónicos del tracto digestivo. Zhi y col.<sup>30</sup> señalan en un 15.1% de los estudios igualmente procesos inflamatorios crónicos inespecíficos, mientras que Blancas y col.<sup>44</sup> refieren resultados poco alentadores,

por lo inespecífico de los resultados histológicos, en los pacientes con diarrea crónica. En el estudio de Safatle-Ribeiro y col.,<sup>41</sup> la RxCBa realizada en cinco pacientes con alteraciones yeyunales, resultó histológicamente en yeyunitis inespecíficas en cuatro de ellos; en el quinto paciente se diagnosticó tuberculosis yeyunal. En un estudio realizado por Fry y col.,<sup>46</sup> sobre 12 pacientes con malabsorción intestinal, el diagnóstico definitivo por EDB y biopsia no fue específico en el 42%.

La importancia del estudio radiológico intestinal, ya sea por RxCBa, enteroTC o enteroRM, todos seguidos por la EDB, está bien establecida ante la sospecha de tumores del intestino delgado. De los casos informados con tumores de intestino delgado (n = 7), se destaca un paciente masculino que acudió por sangrado digestivo, con una RxCBa que mostró la presencia de dos tumores en el yeyuno proximal. La EDB demostró que eran cuatro los tumores, correspondientes a histiocitomas fibrosos pleomórficos malignos (Figura 2).<sup>47</sup> De igual forma, Kobayashi y colaboradores<sup>48</sup> comunicaron el diagnóstico de un histiocitoma a nivel de íleon por RxCBa.<sup>27</sup>

Concluir un estudio enteroscópico como normal resulta complicado y muy delicado, puesto que pueden existir áreas en el tracto digestivo con lesiones no visibles durante el procedimiento, cuyo ejemplo más fehaciente son las fases no sangrantes de las angiodisplasias, causa muy frecuente. Ahí radica la insistencia de la necesidad de lograr el mayor número de EDB totales posibles, puesto que un gran trayecto intestinal puede ser ignorado a la hora de concluir un estudio.<sup>18,23,28,29,42,49</sup>

Resulta interesante el hecho de que del total de biopsias tomadas en el intestino delgado, en la gran mayoría se demostró por patología la coincidencia entre las sospechas radiológicas y endoscópicas. Ante esta evidencia siempre debe considerarse la toma de biopsia para un diagnóstico certero.<sup>50</sup> Desafortunadamente, por los adelantos tecnológicos, no se recogen en la literatura internacional informes en los que se demuestre la coincidencia entre la RxCBa, la EDB y la histología en un mismo estudio.

Copyright © Sociedad Iberoamericana de Información Científica (SIIC), 2014  
www.siic.salud.com

Los autores no manifiestan conflictos de interés.

#### Lista de abreviaturas y siglas

RxCB, radiografía con contraste de bario; enteroTC, enteroclinis por tomografía computarizada; enteroRM, enteroclinis por resonancia magnética; CE, cápsula endoscópica; EDB, enteroscopia de doble balón.

#### Cómo citar este artículo

Villa Jiménez OM, Hano García OM, González Fabián L, Lazo del Vallín S, Hernández Garcés HR, Ruenes Domech C. Radiografía por contraste de bario combinada con enteroscopia de doble balón para fines diagnósticos. *Salud i Ciencia* 20(6):598-603, Jun 2014.

#### How to cite this article

Villa Jiménez OM, Hano García OM, González Fabián L, Lazo del Vallín S, Hernández Garcés HR, Ruenes Domech C. Barium contrast radiography combined with double balloon enteroscopy for diagnostic purposes. *Salud i Ciencia* 20(6):598-603, Jun 2014.

#### Autoevaluación del artículo

El estudio por imágenes del intestino delgado incluye tecnologías modernas que pueden ser complementarias durante otros procedimientos.

**Mencione cuál procedimiento puede ser utilizado adicionalmente durante la realización de la enteroscopia de doble balón.**

A, La enteroclinis por tomografía computarizada; B, La instilación de solución yodada hidrosoluble y aire (doble contraste); C, La cápsula endoscópica; D, La angiografía selectiva; E, El escaneo abdominal.

Verifique su respuesta en [www.siic.salud.com/dato/evaluaciones.php/136871](http://www.siic.salud.com/dato/evaluaciones.php/136871)

**Bibliografía**

1. Vazquez-Iglesias JL. Capsule endoscopy: a great advance in the history of endoscopy. *Revista de Gastroenterología de México* 69(Suppl 3):70-2, 2004.
2. Saibeni S, Rondonotti E, Iozzelli A, Spina L, Tontini GE, Cavallaro F, et al. Imaging of the small bowel in Crohn's disease: a review of old and new techniques. *World Journal of Gastroenterology: WJG* 13(24):3279-87, 2007.
3. O'Brien SA. Enteroclysis por tomografía computada. *Revista Chilena de Radiología* 12:70-5, 2006.
4. Bruining DH, Loftus EV. Evolving diagnostic strategies for inflammatory bowel disease. *Current Gastroenterology Reports* 8(6):478-85, 2006.
5. Maataoui A, Vogl TJ, Jacobi V, Khan MF. Enteroclysis: Current clinical value. *World Journal of Radiology* 5(7):253-8, 2013.
6. Tarcoveanu E, Georgescu S, Vasilescu A, Danila N, Lupascu C, Dimofte G, et al. Small bowel tumours from barium meal to capsule endoscopy and from open to laparoscopic approach. *Chirurgia (Bucur)* 106(4):451-64, 2011.
7. Paski SC, Semrad CE. Small bowel tumors. *Gastrointestinal Endoscopy Clinics of North America* 19(3):461-79, 2009.
8. Eliakim R, Fischer D, Suissa A, Yassin K, Katz D. Wireless capsule video endoscopy is a superior diagnostic tool, compared to barium follow-through and enteroclysis in patients with suspected Crohn's disease. *Gastroenterology* 122:1650, 2002.
9. Mendoza JL, González-Lama Y, Taxonera C, Suárez-Ferrer C, Matute F, Vera MI, et al. Uso de la enterografía por resonancia magnética en el manejo de la enfermedad de Crohn de intestino delgado: primer año de experiencia. *Revista Española de Enfermedades Digestivas* 104(11):578-83, 2012.
10. Ros Mendoza LH, Abril E, Galbe R. Estudio radiológico del intestino delgado. *Radiología* 48(1):1-7, 2006.
11. Pérez-Cuadrado E, Mas P, Hallal H, Shanabo J, Munoz E, Ortega I, et al. Double-balloon enteroscopy: a descriptive study of 50 explorations. *Revista española de Enfermedades Digestivas: órgano oficial de la Sociedad Española de Patología Digestiva* 98(2):73-81, 2006.
12. Li XB, Ge ZZ, Dai J, Gao YJ, Liu WZ, Hu YB, et al. The role of capsule endoscopy combined with double-balloon enteroscopy in diagnosis of small bowel diseases. *Chinese Medical Journal* 120(1):30-5, 2007.
13. Chen WG, Shan GD, Zhang H, Li L, Yue M, Xiang Z, et al. Double-balloon enteroscopy in small bowel tumors: a Chinese single-center study. *World Journal of Gastroenterology: WJG* 19(23):3665-71, 2013.
14. Almeida N, Figueiredo P, Lopes S, Gouveia H, Leitao MC. Double-balloon enteroscopy and small bowel tumors: a South-European single-center experience. *Digestive Diseases and Sciences* 54(7):1520-4, 2009.
15. Zuckerman GR, Prakash C, Askin MP, Lewis BS. AGA technical review on the evaluation and management of occult and obscure gastrointestinal bleeding. *Gastroenterology* 118(1):201-21, 2000.
16. Rockey DC. Occult gastrointestinal bleeding. *The New England Journal of Medicine* 341(1):38-46, 1999.
17. Lahoti S, Fukami N. The small bowel as a source of gastrointestinal blood loss. *Current Gastroenterology Reports* 1(5):424-30, 1999.
18. Zhou N, Chen WX, Chen SH, Xu CF, Li YM. Inflammatory bowel disease unclassified. *Journal of Zhejiang University Science B* 12(4):280-6, 2011.
19. Attar A, Maissiat E, Sebbagh V, Cellier C, Wind P, Benamouzig R. First case of paralytic intestinal ileus after double balloon enteroscopy. *Gut* 54(12):1823-4, 2005.
20. Chan AO, Lai KC. A patient with long-standing iron-deficient anemia. *Nature Clinical Practice Gastroenterology & Hepatology* 3(2):112-6; quiz 7, 2006.
21. He Q, Bai Y, Zhi FC, Gong W, Gu HX, Xu ZM, et al. Double-balloon enteroscopy for mesenchymal tumors of small bowel: nine years' experience. *World Journal of Gastroenterology: WJG* 19(11):1820-6, 2013.
22. Villa O. Sistema automatizado para registro y procesamiento de la información en gastroenterología. *El Hospital* 65(5):24-7, 2009.
23. Yamamoto H, Kita H, Sunada K, Hayashi Y, Sato H, Yano T, et al. Clinical outcomes of double-balloon enteroscopy for the diagnosis and treatment of small-intestinal diseases. *Clinical Gastroenterology and Hepatology: The Official Clinical Practice Journal of the American Gastroenterological Association* 2(11):1010-6, 2004.
24. Ang D, Luman W, Ooi CJ. Early experience with double balloon enteroscopy: a leap forward for the gastroenterologist. *Singapore Medical Journal* 48(1):50-60, 2007.
25. Choi H, Choi KY, Eun CS, Jang HJ, Park DI, Chang DK, et al. Korean experience with double balloon enteroscopy: Korean Association for the Study of Intestinal Diseases multi-center study. *Gastrointestinal Endoscopy* 66(3 Suppl):S22-5, 2007.
26. Landaeta J, Rodríguez M, Rojas B, Hernández M, Fuentes Y, Rivas P. Enteroscopia de doble balón: Experiencia inicial en Venezuela. *Gen* 60(2):121-3, 2006.
27. Toms AP, Barltrop A, Freeman AH. A prospective randomised study comparing enteroclysis with small bowel follow-through examinations in 244 patients. *European Radiology* 11(7):1155-60, 2001.
28. Zhong J, Ma T, Zhang C, Sun B, Chen S, Cao Y, et al. A retrospective study of the application on double-balloon enteroscopy in 378 patients with suspected small-bowel diseases. *Endoscopy* 39(3):208-15, 2007.
29. Gross SA, Stark ME. Initial experience with double-balloon enteroscopy at a U.S. center. *Gastrointestinal Endoscopy* 67(6):890-7, 2008.
30. Zhi FC, Yue H, Jiang B, Xu ZM, Bai Y, Xiao B, et al. Diagnostic value of double balloon enteroscopy for small-intestinal disease: experience from China. *Gastrointestinal Endoscopy* 66(3 Suppl):S19-21, 2007.
31. Buchman AL, Miller FH, Wallin A, Chowdhry AA, Ahn C. Videocapsule endoscopy versus barium contrast studies for the diagnosis of Crohn's disease recurrence involving the small intestine. *The American Journal of Gastroenterology* 99(11):2171-7, 2004.
32. La Seta F, Buccellato A, Albanese M, Barbiera F, Cottone M, Oliva L, et al. Radiology and adult celiac disease. Current indications of small bowel barium examinations. *La Radiología Médica* 108(5-6):515-21, 2004.
33. Bernstein CN, Greenberg H, Boulton I, Chubey S, Leblanc C, Ryner L. A prospective comparison study of MRI versus small bowel follow-through in recurrent Crohn's disease. *The American Journal of Gastroenterology* 100(11):2493-502, 2005.
34. Hara AK, Leighton JA, Heigh RI, Sharma VK, Silva AC, De Petris G, et al. Crohn disease of the small bowel: preliminary comparison among CT enterography, capsule endoscopy, small-bowel follow-through, and ileoscopy. *Radiology* 238(1):128-34, 2006.
35. Solem CA, Loftus EV, Jr., Fletcher JG, Baron TH, Gostout CJ, Petersen BT, et al. Small-bowel imaging in Crohn's disease: a prospective, blinded, 4-way comparison trial. *Gastrointestinal Endoscopy* 68(2):255-66, 2008.
36. Bessette JR, Maglione DD, Kelvin FM, Chernish SM. Primary malignant tumors in the small bowel: a comparison of the small-bowel enema and conventional follow-through examination. *AJR American Journal of Roentgenology* 153(4):741-4, 1989.
37. Clark VL. Diagnostic imaging in the diagnosis of small bowel Crohn's Disease. A literature review. *Radiography* 14(4):356-61, 2008.
38. Eliakim R, Suissa A, Yassin K, Katz D, Fischer D. Wireless capsule video endoscopy compared to barium follow-through and computerised tomography in patients with suspected Crohn's disease - final report. *Digestive and Liver Disease: Official Journal of the Italian Society of Gastroenterology and the Italian Association for the Study of the Liver* 36(8):519-22, 2004.
39. Lee SK, Kim BK, Kim TI, Kim WH. Differential diagnosis of intestinal Behcet's disease and Crohn's disease by colonoscopic findings. *Endoscopy* 41(1):9-16, 2009.
40. Bremner A, Pridgeon J, Fairhurst J, Beattie R. Ultrasound scanning may reduce the need for barium radiology in the assessment of small bowel Crohn's disease. *Acta Paediatrica* 93(4):479-81, 2004.
41. Safatle-Ribeiro AV, Kuga R, Ishida R, Furuya C, Ribeiro U, Jr., Ceconello I, et al. Is double-balloon enteroscopy an accurate method to diagnose small-bowel disorders? *Surgical Endoscopy* 21(12):2231-6, 2007.
42. May A, Nachbar L, Ell C. Double-balloon enteroscopy (push-and-pull enteroscopy) of the small bowel: feasibility and diagnostic and therapeutic yield in patients with suspected small bowel disease. *Gastrointestinal Endoscopy* 62(1):62-70, 2005.
43. Ross WA. Small-bowel imaging: multiple paths to the last frontier. *Gastrointestinal Endoscopy* 68(6):1117-21, 2008.
44. Blancas Valencia JM, Paz Flores VM, Yokota AM, Huerta Fosado BR, Meneses LF, Piccini Larco JR, et al. Double-balloon enteroscopy: experience in the Hospital de Especialidades del Centro Médico Nacional Siglo XXI IMSS, Mexico City. *Revista de Gastroenterología de México* 70(2):129-37, 2005.
45. Gay G, Delvaux M. Double balloon enteroscopy in Crohn's disease and related disorders: our experience. *Gastrointestinal Endoscopy* 66(3 Suppl):S82-90, 2007.
46. Fry LC, Bellutti M, Neumann H, Malfertheiner P, Monkemuller K. Utility of double-balloon enteroscopy for the evaluation of malabsorption. *Dig Dis* 26(2):134-9, 2008.
47. Villa Jimenez OM, Hernandez Garces HR, Ruenes Domech C, Hano Garcia OM, Quintero Cayola S, Guerra Mesa JL, et al. Malignant fibrous histiocytoma of the small bowel with colon metastasis. *Endoscopy* 43(Suppl 2 UCTN):E206-7, 2011.
48. Kobayashi K, Narita H, Morimoto K, Hato M, Ito A, Sugiyama K. Primary malignant fibrous histiocytoma of the ileum: report of a case. *Surgery Today* 31(8):727-31, 2001.
49. Chen X, Ran ZH, Tong JL. A meta-analysis of the yield of capsule endoscopy compared to double-balloon enteroscopy in patients with small bowel diseases. *World Journal of Gastroenterology: WJG* 13(32):4372-8, 2007.
50. Cammarota G, Fedeli P, Gasbarrini A. Emerging technologies in upper gastrointestinal endoscopy and celiac disease. *Nature Clinical Practice Gastroenterology & Hepatology* 6(1):47-56, 2009.

**Curriculum Vitae abreviado del autor**

**Oscar Manuel Villa Jiménez.** Doctor en Medicina, 2000. Especialista en Gastroenterología, 2009. Secretario, Consejo Científico y Comité de Ética de la Investigación, Instituto de Gastroenterología de Cuba, 2010. Responsable de la sección de Intestino Delgado y Enfermedades Malabsorptivas, Instituto de Gastroenterología de Cuba, 2009. Entrenamiento por Beca AIGE, Trade Center La Plata, Argentina, 2010. Dedicado al estudio de la fisiopatología del Intestino Delgado, en especial a las vellosidades intestinales.